УДК 616.72-002-08-001

ОБОГАЩЕННАЯ ТРОМБОЦИТАМИ АУТОЛОГИЧНАЯ ПЛАЗМА В ЛЕЧЕНИИ ПАЦИЕНТОВ С ГОНАРТРОЗОМ III СТАДИИ

Д.А. Маланин[1], В.В. Новочадов[2], С.А. Демкин[1], М.В. Демещенко[1], Д.И. Данилов[1]

[1]ГБОУ ВПО «Волгоградский государственный медицинский университет» Минздрава России, ректор – академик РАН д.м.н. профессор В.И. Петров
[2]ФГАОУ ВПО «Волгоградский государственный университет», и.о. ректора – д.э.н. В.В. Тараканов
г. Волгоград

Цель исследования – определение эффективности использования обогащенной тромбоцитами аутологичной плазмы (ОТП) в лечении пациентов с III стадией гонартроза.

Материал и методы. Материалом для проспективного исследования послужили наблюдения за результатами лечения 81 пациента с односторонним (12) или двухсторонним (69) гонартрозом III стадии в период их подготовки к эндопротезированию коленного сустава. В основной группе (40 пациентов) внутрисуставно трехкратно вводили ОТП один раз в три недели. В группе сравнения (41 пациент) назначали симптоматическое лечение нестероидными противовоспалительными средствами. Результаты оценивали по вербальной шкале эффективности лечения, шкале Лекена, 10-балльной ВАШ боли через 3, 6, 9 недель после проведенного курса лечения.

Результаты. Через 9 недель индекс тяжести гонартроза уменьшился с 13,5±0,2 до 8,5±0,3 в основной группе и с 13,8±0,2 до 10,2±0,2 – в группе сравнения. Интенсивность боли уменьшилась с 7,3±0,1 до 3,9±0,1 в основной группе и с 7,1±0,3 до 5,5±0,2 – в группе сравнения. Количество пациентов в группах, оценивших результат лечения как хороший и удовлетворительный, увеличилось с 3-й по 9-ю неделю на 25,0±0,4% и 2,5±0,3% соответственно.

Внутрисуставное введение ОТП позволило уменьшить выраженность болевого синдрома и улучшить функцию коленного сустава пациентов с III стадией гонартроза на протяжении 9 недель в период подготовки их к хирургическому лечению. Приверженность к лечению ОТП у пациентов с III стадией гонартроза оказалась близкой к 98%.

Ключевые слова: коленный сустав, гонартроз, обогащенная тромбоцитами плазма.

AUTOLOGOUS PLATELET-RICH PLASMA IN THE TREATMENT OF PATIENTS WITH KNEE ARTHRITIS III STAGE

D.A. Malanin[1], V.V. Novochadov[2], S.A. Demkin[1], M.V. Demeshenko[1], D.I. Danilov[1]

[1]Volgograd State Medical University, rector – V.I. Petrov, MD professor
[2]Volgograd State Medical University, acting rector – V.V. Tarakanov, Doctor of Economics

The purpose of the study – to determine the effectiveness of using PRP in the treatment of patients with stage III knee arthritis. *Material* for the study – 81 patients , two clinical groups with unilateral (9 patients - 15%) or bilateral (51 patients – 85%) with stage III knee arthritis. The first group of patients in an amount of 40 people were treated by introducing into the knee joint of autologous platelet-rich plasma 1 every three weeks. In the comparison group of 41 patients were symptomatic treatment with non-steroidal anti-inflammatory drugs. Evaluation of the results was performed using the LEKEN scale, VAS, verbal evaluation of the effectiveness of pain at 3, 6, 9 weeks after the treatment. *Results:* satisfactory result has increased to 52.5 %±0.2% of patients in week 9 of the main group. Score VAS and LEKEN scale gives a clear picture to the marked reduction in pain 9 weeks to 4 observation points. Intraarticular injection of PRP in the treatment of patients with stage III can reduce the severity of pain, improve knee function and quality of life for 9 weeks during their preparation for surgical treatment. Adherence to treatment of patients with stage III receiving intraarticular PRP, close to 98%.

Key words: knee arthritis, platelet-rich plasma.

Введение

Выраженный болевой синдром и синовит относятся к основным проявлениям заболевания у пациентов с терминальной стадией остеартроза. До настоящего времени не существует высокоэффективных и одновременно безопасных способов их контроля, что является одним из направлений современных исследований [7, 12].

Возможность использования в лечебном процессе и управления биологическим потенциалом собственного организма пациентов находит подтверждение в ряде работ, посвященных обогащенной тромбоцитами плазме (ОТП). Благодаря содержащимся в альфа-гранулах тромбоцитов многочисленным факторам роста, которые могут одномоментно или постепенно выделяться в окружающие ткани, происходит

направленное воздействие на регенерацию или репаративный процесс [3, 6].

Общность биологических реакций различных тканей организма на острые и хронические повреждения способствовало расширению областей применения ОТП в медицине. В последние годы активно изучается эффективность внутрисуставного введения ОТП у пациентов с остеоартрозом коленного сустава. Полученные в ряде исследований данные остаются неоднозначными в своем суждении о симптом- и болезнь – модифицирующем действии плазмы, зависимости достигнутых результатов и их динамики от стадии гонартроза [8, 9].

Целью работы являлось определение эффективности использования ОТП в лечении пациентов с III стадией гонартроза.

Материал и методы

Материалом для проспективного исследования послужили наблюдения за результатами лечения 81 пациента с односторонним (12) или двухсторонним (69) гонартрозом III стадии в период их подготовки к эндопротезированию коленного сустава.

Диагностику заболевания проводили на основании данных клинического обследования, рентгенографии, УЗИ, МРТ, КТ. Основным симптомом считали уменьшение величины суставной щели более чем на 50% (до 2 мм и менее) при рентгенографии с нагрузкой в ортопозиции.

К критериям включения в исследование относили диагностированный гонартроз III стадии по Н.С. Косинской (1975), IV стадии по J. Kellgren, J. Lawrence (1957) с выраженным болевым синдромом (6–8 баллов по ВАШ) и недостаточную эффективность проведенного ранее лечения. Пациенты моложе 50 лет с заболеваниями крови, вирусным гепатитом В, С, ВИЧ-инфекцией, с сопутствующей патологией внутренних органов в стадии декомпенсации были исключены из исследования.

Критериям включения удовлетворяли 40 пациентов основной группы и 41 пациент из группы сравнения (табл.).

Лечение, проводимое в основной группе, заключалось в трехкратном внутрисуставном введении ОТП с частотой 1 раз в 3 недели. Пациентам из группы сравнения назначали лечение нестероидными противовоспалительными средствами («Нимесулид» 100 мг по 1–2 таблетки по требованию, «Матарен плюс» местно, втирание 2–3 раза в день).

Приготовление и введение ОТП в коленный сустав пациента осуществляли в условиях перевязочной. Получение ОТП начинали с забора 50 мл цельной крови из локтевой вены пациента, которую из шприца сливали в герметично закрывающуюся стерильную пластиковую полупрозрачную ёмкость, добавляли 10 мл 5% раствор цитрата натрия и помещали в центрифугу "RotoFix 32"(Hettich, Германия) с соответствующим противовесом.

Первое центрифугирование проводили в течение 10 минут со скоростью 1800 об/мин, затем забирали 20–25 мл надосадочной жидкости и помещали в другую аналогичную стерильную емкость (рис. 1 а).

Второе центрифугирование со скоростью 3400 об/мин, в ходе которого образовывалось около 5 мл осадка темно-розового цвета ОТП – занимало 10 минут (рис. 1 б). Плазму извлекали со дна емкости с помощью шприца и добавляли к ней 0,1 мл 10% раствора хлорида кальция с целью активации тромбоцитов. Около 1,5 мл ОТП забирали для определения концентрации тромбоцитов.

Введение ОТП в коленный сустав осуществляли из стандартных передне-наружного или передне-внутреннего доступов после соответствующей обработки кожи растворами антисептиков.

Пунктаты синовиальной жидкости, полученные в разные сроки введения ОТП, исследовали общепринятыми лабораторными методами, включающими определение концентрации общего белка. Вязкость образцов синовиальной жидкости изучали на капиллярном вискозиметре ВК-4 (Харьков, Украина) при стандартизированных показателях температуры и влажности [14].

Таблица

Характеристика клинических групп

Показатель	Основная группа	Группа сравнения
Количество пациентов	40	41
Пол, м/ж	4/36	7/34
Возраст, лет	64,7±1,4	64,7±1,3
Продолжительность заболевания, лет	11,3±2,1	10,6±2,8
Индекс массы тела	32,27±3,02	31,12±3,04

Рис. 1. Схема разделения фракций крови в ходе первого (а) и второго (б) центрифугирований

Микроскопическое исследование синовиальной жидкости, заключавшееся в оценке структуропостроения дегидратированной капли, проводили на этапах внутрисуставного введения ОТП согласно описанным ранее методикам [15]. Цифровую фотосъемку фаций выполняли под микроскопом с увеличением ×10 и сохраняли файлы в формате JPEG.

Результаты лечения у пациентов обеих клинических групп в сроки 3, 6 и 9 недель оценивали с помощью вербальной шкалы оценки эффективности, шкалы Лекена и 10-балльной шкалы боли ВАШ.

Результаты

Полный курс назначенного лечения с оценкой его результатов в конечной точке исследования (9 недель) прошли 38 (95%) пациентов основной группы и 37 (90,2%) пациентов из группы сравнения.

Среднестатистический профиль пациентов, включенных в исследование, выглядел следующим образом: женщина возрасте 65±2 лет с индексом массы тела выше 30, страдающая двухсторонним гонартрозом более 10 лет, имеющая два и более сопутствующих заболеваний внутренних органов и систем, демонстрирующая устойчивость к обезболивающим препаратам и низкую приверженность к длительному лечению.

Две клинические группы пациентов были сравнимы между собой по поло-возрастному составу, основным клинико-морфологическим показателям и отличались лишь методикой лечения гонартроза: внутрисуставное введение ОТП или прием таблетированных форм и местное применение препаратов из группы НПВС.

По вербальной шкале оценки эффективности лечения через 3 недели после 1-й инъекции 58±0,3% пациентов из основной группы указали на удовлетворительный и хороший результаты, количество которых возросло к 9-й неделе наблюдения после второго и третьего введения ОТП на 17±0,1%. В группе сравнения количество пациентов, отметивших положительный эффект лечения препаратами из группы НПВС в указанные сроки, увеличилось с исходных 25±0,4% на 2.5±0.3% (рис. 2).

По ВАШ у пациентов, получавших внутрисуставное введение ОТП, наблюдали постепенное снижение интенсивности болевого синдрома с 8 исходных баллов до 4 баллов после трех инъекций к 9-й неделе наблюдения. Причем наибольший эффект с уменьшением оценки по ВАШ на 3 балла был достигнут через 3 недели после первого введения плазмы. В группе сравнения наиболее значимое снижение интенсивности боли с 8 до 6 баллов имело место по прошествии 3 недель и оставалось практически неизменным к 9-й неделе наблюдения (рис. 3).

Оценка индекса тяжести гонартроза по шкале Лекена у пациентов основной группы свидетельствовала о некотором улучшении функциональных возможностей коленного сустава после введения ОТП. Индекс Лекена имел тенденцию к снижению с изначальных 14 балов до 8 через 9 недель. Положительная динамика общего показателя была связана, главным образом, с уменьшением выраженности болевого синдрома как во время движений, так и в покое. Наиболее заметное снижение индекса Лекена, как и в случае оценки с помощью ВАШ, было достигнуто через 3 недели после первого введения плазмы. Напротив, существенных различий в показателях индекса Лекена после 2-й и 3-й внутрисуставных инъекций отмечено не было.

У пациентов группы сравнения изменение индекса тяжести гонартроза происходило в меньшей степени, но более равномерно, чем в основной группе. С 3-й по 9-ю неделю наблюдения индекс Лекена уменьшался с 12 до 10 баллов (рис. 4).

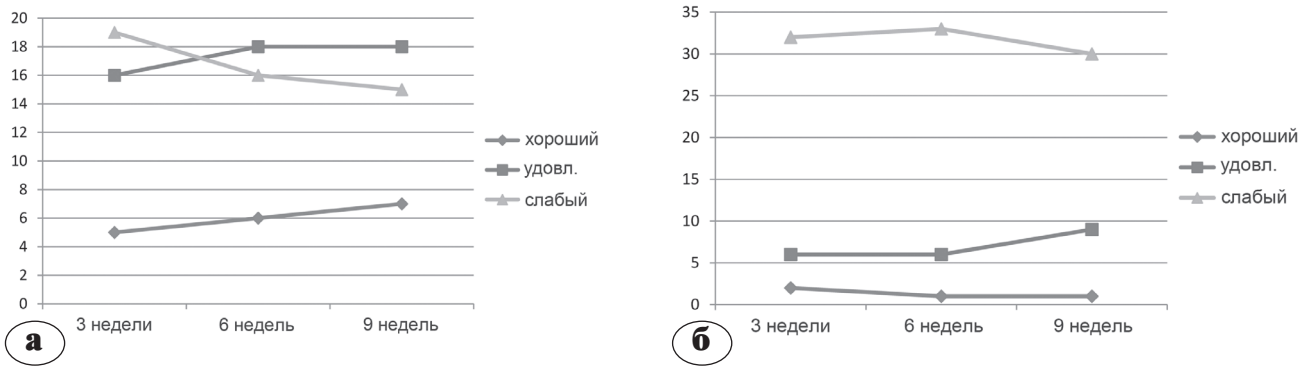

Рис. 2. Вербальная оценка эффективности лечения у пациентов основной группы (а) и группы сравнения (б) в динамике

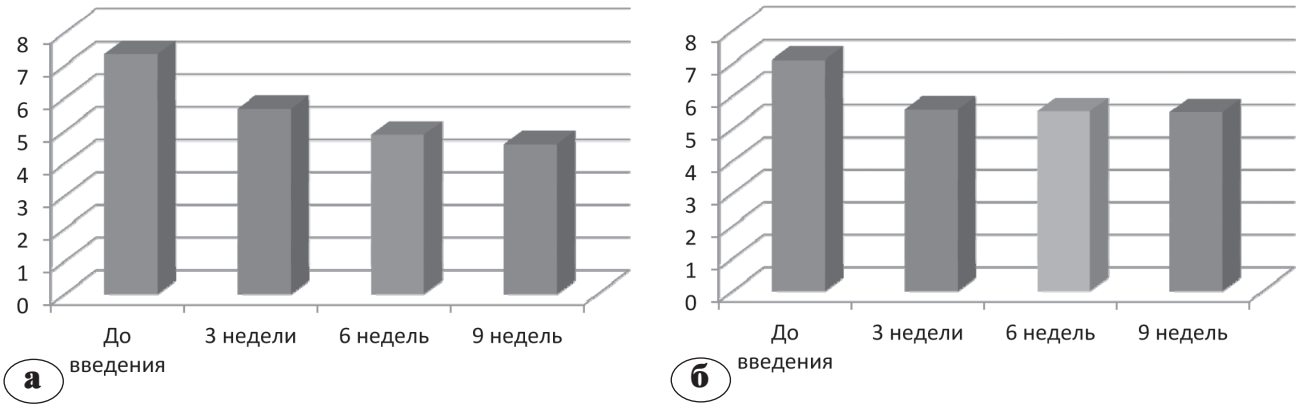

Рис. 3. Оценка выраженности болевого синдрома у пациентов основной (а) группы и группы сравнения (б) с использованием ВАШ: 0–2 отсутствие боли, 3–4 незначительная боль, 5–6 умеренная боль, 7–8 сильная боль, 9–10 резко выраженная боль

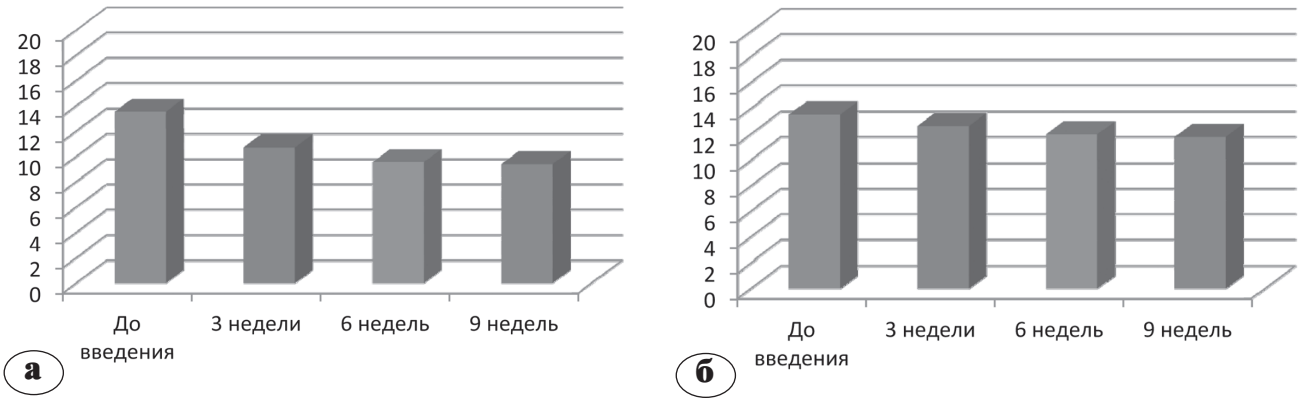

Рис. 4. Оценка результатов лечения пациентов основной группы (а) и группы сравнения по шкале Лекена (б): 1–4 - слабая, 5–7 - средняя, 8-10 - выраженная, 11–12 - значительно выраженная, более 12– резко выраженная

В ходе лечения ОТП после первой инъекции 9 пациентов отмечали небольшое усиление болевого синдрома в коленном суставе, которое проходило без специального лечения в течение нескольких суток и не повторялось при последующих введениях. Других местных осложнений, включая появление или усиление околосуставного отека, синовита, возникновение воспалительного процесса, выявлено не было. Применение ОТП не оказывало также заметного влияния на течение сопутствующих гонартрозу заболеваний внутренних органов и систем (гипертонической болезни, ИБС, сахарного диабета и др.).

Данные лабораторного исследования вязкости и содержания белка в синовиальной жидкости у пациентов до и через 3 недели после третьей инъекции ОТП со средней концентрацией тромбоцитов $912 \pm 40 \times 10^9$/л указывали на объективные изменения синовиальной среды коленного сустава под влиянием проведенного лечения. Повышение показателя вязкости с 10 мПа до 15 мПа сопровождалось снижением концентрации белка с 30 г/л до 15,5 г/л, упорядочением кристаллических структур в фациях синовиальной жидкости. Последние приобретали более правильную форму с преобладанием линейных размеров и уменьшением плотности расположения кристаллов в центральной зоне (рис. 5).

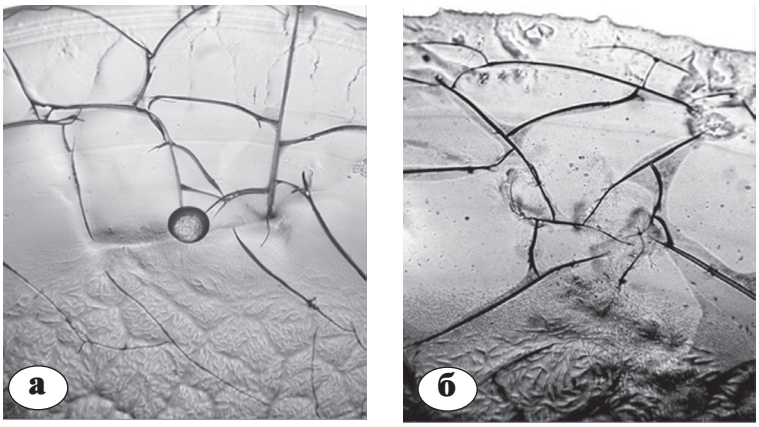

Рис. 5. Картина фации синовиальной жидкости пациента Н., 67 лет, с гонартрозом III стадии до (а) и через 3 недели (б) после трехкратного внутрисуставного введения ОТП

Обсуждение

Существует ряд нерешенных проблем в лечении пациентов с остеоартрозом коленного сустава, среди которых первостепенное значение имеют боль и синовит. Указанные симптомы не всегда поддаются коррекции назначением известных групп лекарственных средств (НПВС, кортикостероиды), особенно при III стадии заболевания [16]. Большинство из обезболивающих и противовоспалительных препаратов характеризуются зависимыми от длительности применения побочными эффектами воздействия на различные органы и системы. Некоторые пациенты не переносят НПВС или не могут использовать их в силу сопутствующих заболеваний внутренних органов [17].

Арсенал вводимых в сустав обезболивающих и противовоспалительных лекарственных средств ограничен применением анестетиков, гиалуроновой кислоты и кортикостероидов. Последние наиболее эффективны в купировании воспалительного процесса и уменьшении боли, однако кратность их использования ограничена одной внутрисуставной инъекцией в 4 месяца. В то же время существует риск быстрого прогрессирования заболевания, развития асептического некроза и инфекционного процесса.

Препараты гиалуроновой кислоты не обладают выраженным обезболивающим и противовоспалительным действием. Оно развивается постепенно, с третьей по пятую внутрисуставные инъекции, что создает весьма высокую стоимость курса лечения, ограничивающую их применение [5, 10, 20].

В последние годы активно изучается эффективность внутрисуставного введения ОТП у пациентов с остеоартрозом коленного сустава. Полученные в ряде исследований данные остаются неоднозначными относительно механизма, симптом- и болезнь-модифицирующего действия плазмы, зависимости достигнутых результатов и их динамики от стадии гонартроза.

Большинство исследователей считает, что действующие начала ОТП – это факторы роста, содержащиеся в тромбоцитарных гранулах. Сигнальные молекулы – TGF-β, FGF, PDGF, IGF-I, IGF-II, VEGF высвобождаются при активации тромбоцитов и участвуют в ряде универсальных биологических процессов в опорных тканях – воспалении, пролиферации клеток и регуляции их синтетической активности, что гипотетически способно оказать положительное влияние на состояние синовиальной среды суставов при дегенеративных заболеваниях. Интересно, что попытки установить решающую роль одного или нескольких факторов роста не увенчались успехом, по отдельности они не демонстрировали высокой активности [6, 7, 9, 11, 12].

Помимо непосредственного воздействия самих факторов роста на регуляцию репаративных процессов, положительный эффект связывают с усилением под их влиянием экспрессии цитокинов, например ИЛ-1Ra. Концентрация последнего в плазме возрастала почти в 140 раз.

В присутствии сульфата хрома при инкубации цельной крови отмечена также стимуляция продукции ИЛ-4, ИЛ-10, FGF-1, TGF-β1, что впоследствии приводило к увеличению их концентрации в ОТП. При этом возросшее содержание в плазме противовоспалительных медиаторов не сопровождалось повышением концентрации их антагонистов, таких как TNF-α, ИЛ-1β [3, 6, 7].

В отдельных исследованиях была установлена зависимость степени выраженности противовоспалительного действия ОТП от концентрации тромбоцитов. Наиболее заметный клинический эффект прослеживали в том случае, когда достигали 4–6-кратного её увеличения в плазме. При меньшей концентрации тромбоцитов в ОТП, а также когда их количество превышало 1000000 в мкл, активность плазмы в отношении воспалительного и регенеративного процессов резко ослабевала или вообще отсутствовала [2, 8, 19].

В нашем исследовании средняя концентрация тромбоцитов в ОТП составляла $912 \pm 40 \times 10^9$/л, что соответствовало современному определению этого препарата крови как взвеси тромбоцитов, содержащейся в повышенной концентрации в единице объема плазмы крови человека (до 1000000/мкл) [6, 7].

Обезболивающий эффект и улучшение функции коленного сустава после введения ОТП были отмечены у пациентов с разными стадиями гонартроза. Несколько исследований последних лет, безусловно, заслуживают внимание.

Убедиться в возможности уменьшения болевого синдрома и улучшения качества жизни после трехкратного внутрисуставного введения ОТП 91 пациенту в возрасте 50 лет с гонартрозом смогли J. Filardo с соавторами. Средняя продолжительность клинического эффекта составляла 9 месяцев, однако по прошествии 12 месяцев достигнутые результаты все равно оставались несколько выше исходного уровня [10].

E. Kon с соавторами в проспективном рандомизированном исследовании оценили результаты лечения 150 пациентов с гонартрозом путем трехкратного внутрисуставного введения ОТП в течение 3 недель. Высокая эффективность плазмы в отношении уменьшения болевого синдрома и улучшения функции сустава в сроки до 6 месяцев была отмечена у пациентов с начальными стадиями гонартроза. При терминальных стадиях заболевания и у пациентов старше 50 лет результаты оказались не лучше, чем после применения препарата гиалуроновой кислоты [15].

Л.Ю. Широкова с соавторами (2012) вводили ОТП в коленные суставы 83 женщинам в возрасте от 42 до 70 лет 2 раза в неделю в течение 3 недель и наблюдали за результатами в течение 3 месяцев. Авторы пришли к заключению о том, что выраженная положительная динамика характеризует функциональное состояние коленных суставов у лиц с начальными проявлениями остеоартроза только в течение 1 месяца наблюдения. У пациенток с тяжелым гонартрозом, осложненным синовитом, лечение ОТП оказалось неэффективным [4].

Результаты, полученные в рандомизированном контролируемом исследовании F. Cerza с соавторами, выглядят более обнадеживающими. В течение 6 месяцев наблюдения за 120 пациентами с гонартрозом авторы не выявили зависимости эффективности 4 инъекций ОТП от стадии заболевания. По сравнению с препаратом гиалуроновой кислоты ОТП в большей степени уменьшала выраженность болевых ощущений, в том числе и у пациентов с выраженными стадиями гонартроза [7].

В рандомизированном контролируемом исследовании, включающем наблюдения за 78 пациентами с гонартрозом, S. Patel с соавторами не обнаружили достоверных различий в функциональных результатах после 1 или 2 внутрисуставных инъекций ОТП. Однако в обеих клинических группах результаты лечения были лучше, чем в группе с плацебо, но постепенно ухудшались в течение 6 месяцев [18].

Систематический обзор A. Khoshbin с соавторами, объединяющий 4 рандомизированных и 2 нерандомизированных исследования с анализом результатов лечения 577 пациентов в 2 клинических группах, показал значительное преимущество ОТП перед гиалуроновой кислотой или 0,9% NaCl при введении в сустав пациентам старше 55 лет с дегенеративными изменениями легкой или средней степени выраженности в течение 6 месяцев наблюдения [14].

Результаты нашего исследования показали эффективность использования внутрисуставного введения ОТП даже у пациентов с терминальными стадиями гонартроза. Возможно, при менее выраженных изменениях коленного сустава самооценка по вербальной шкале могла быть выше, но количество респондентов, указавших на хороший и удовлетворительный результаты лечения, оказалось почти в 7 раз больше, чем в группе сравнения, что само по себе уже заслуживало внимание.

Вводимая в сустав ОТП оказывала обезболивающее действие, что подтверждала оценка по ВАШ, и в этом отношении наше заключение подтверждало выводы предшествующих исследований. У пациентов с 3-й стадией гонартроза уменьшение выраженности болевого синдрома происходило путем кумуляции от первой инъекции к последней с наибольшей положительной динамикой уже после первого введения. Субъективное ощущение обезболивания в группе ОТП к моменту завершения исследования изменилось на 4 балла по сравнению с аналогичным уменьшением на 2 балла у пациентов, принимавших препараты из группы НПВС.

Динамика показателей по шкале Лекена за весь период наблюдения в значительной степени приближалась к таковой по ВАШ, поскольку основным критерием оценки в обеих шкалах являлся болевой синдром. Тем не менее уменьшение индекса тяжести гонартроза с 14 до 8 баллов свидетельствовало и о некотором улучшении функциональных возможностей коленного сустава. Тенденция к снижению индекса Лекена сохранялась от первой до третьей инъекции включительно, то есть на протяжении 9 недель, что подчеркивало зависимость достигаемого эффекта от кратности введения ОТП. Однако наиболее значимые изменения показателя констатировали в первые 3 недели после первой инъекции плазмы.

В ходе лечения ОТП мы не встретили каких-либо осложнений и побочных эффектов, кроме незначительного усиления болевых ощущений в коленном суставе у 9 пациентов, которые проходили без дополнительных назначений в течение нескольких суток после первой инъекции. Подобное явление было отмечено и в ряде других клинических работ [10, 13]. Наблюдение за пациентами основной группы не выявило раздражающего сустав действия ОТП, проявляющегося возникновением или усилением околосуставного отека, синовита. Напротив, указанные проявления заболевания имели некоторую тенденцию к регрессии, а степень выраженности внутрисуставной экссудации на момент начала лечения плазмой не представлялась строгим предиктором его неэффективности, как это было отмечено в работе Л.Ю. Широковой с соавторами [4].

Введение плазмы не оказывало заметного влияния на течение сопутствующих заболеваний внутренних органов, двумя и более из которых страдал среднестатистический пациент, включенный в данное исследование. Большинство пациентов (95%) продемонстрировали высокую приверженность к лечению и завершили весь курс введения ОТП, что также являлось одним из косвенных аргументов в пользу изучаемой методики.

Уменьшение выраженности клинических проявлений у пациентов с 3-й стадией гонартроза после трехкратного введения ОТП сопровождалось изменениями нескольких объективных показателей, характеризующих состояние синовиальной среды коленного сустава. Упорядочение кристаллических структур в фациях синовиальной жидкости явилось следствием снижения концентрации белка и её вязкости, что, в свою очередь, чаще всего указывает на регрессивное течение воспалительного процесса в суставе. Однако это заключение требует более серьезного экспериментального и клинического обоснования, равно как и признание первичной роли воспалительного процесса над дегенеративно-дистрофическим в течении остеоартроза.

Представленное исследование имело ряд недостатков и, прежде всего, малое количество наблюдений и непродолжительные их сроки. Вполне справедливое замечание может быть высказано по поводу не совсем корректного выбора группы сравнения. Идеальный контроль представляется как трехкратное внутрисуставное введение 0,9% NaCl. Несмотря на это, результаты нашего исследования в совокупности с данными ряда других авторов позволяют констатировать положительный эффект внутрисуставного введения ОТП у пациентов с терминальными стадиями гонартроза.

Заключение

Внутрисуставное введение ОТП при лечении пациентов с гонартрозом III стадии позволяет уменьшить выраженность болевого синдрома и улучшить функцию коленного сустава на протяжении 9 недель в период подготовки их к хирургическому лечению.

Внутрисуставное введение ОТП способствует уменьшению выраженности болевого синдрома в несколько большей степени, чем прием НПВС. Отмеченный эффект находится в прямой зависимости от кратности введения плазмы.

Количество пациентов с III стадией гонартроза, отмечающих эффективность трехкратного внутрисуставного введение ОТП в течение 9 недель, оказывается на 50% больше, чем после применения НПВС на протяжении этого же периода времени. При этом индекс тяжести гонартроза в основной группе снижается в 1,6 раза больше по сравнению с изменением указанного показателя в группе сравнения.

Пациенты с III стадией гонартроза демонстрируют достаточно высокую приверженность к лечению ОТП путем её внутрисуставного введения (95%).

Литература

1. Базарный В.В. Синовиальная жидкость клинико-диагностическое значение лабораторного анализа. Екатеринбург; 1999. 80 с.
Bazarniy V.V. Sinovial'naya zhidkost' kliniko-diagnosticheskoye znacheniye laboratornogo analiza [The synovial fluid of the clinical-diagnostic laboratory analysis]. Ekaterinburg; 1999. 80 p.
2. Мастыков А.Н., Дейкало В.П., Самсонова И.В., Болобошко К.Б. Эффективность применения обогащенной тромбоцитами плазмы при лечении травматических дефектов хряща суставных поверхностей. Новости хирургии. 2013;(21):3-9.
Mastykau A.N., Deykalo V.P., Samsonova I.V., Balaboshka K.B. Effektivnost' primeneniya obogashchennoy trombotsitami plazmy pri lechenii travmaticheskikh defektov khryashcha sustavnykh poverkhnostey [Efficacy of platelet-rich plasma application in treatment of traumatic defects of articular surfaces]. Novosti Khirurgii. 2013;(21):3-9.
3. Самусев С.Р., Маланин Д.А., Новочадов В.В., Беликов А.А. Комплексная оценка эффективности терапии у больных с гонартрозом. Бюллетень Волгоградского научного центра РАМН и Администрации Волгоградской области. 2008;(4):51-55.
Samusev S.R., Malanin D.A., Novochadov V.V., Belikov A.A. Kompleksnaya otsenka effektivnosti terapii u bol'nykh s gonartrozom [Complex assessment of the effectiveness of therapy in patients with gonarthrosis]. Bulleten Volgogradskogo nauchnogo centra RAMN i Administracii Volgogradskoy oblasti. 2008;(4):51-55.
4. Широкова Л. Ю., Носков С. М., Голикова Ю. В. Применение аутологичной обогащенной тромбоцитами плазмы при гонартрозе. Клиническая геронтология. 2012;(18):9-13.
Shirokova L.Yu., Noskov S.M., Golikova Yu.V. Primenenie autologichnoy obogashennoy trombocitami plazmi pri gonartroze [The use of autologous platelet-rich plasma in gonarthrosis]. Klinicheskaya gerontologiya. 2012;(18):9-13.
5. Baltzer A.W., Moser C., Jansen S.A., Krauspe R. Autologous conditioned serum (Orthokine) is an effective treatment for knee osteoarthritis. Osteoarthr. Cartil. 2009; 17:152-160.
6. Berghoff W.J., Pietrzak W.S., Rhodes R.D. Platelet-rich plasma application during closure following total knee arthroplasty. Orthopedics. 2006; 29:590-598.
7. Cerza F., Carni S., Carcangiu A. Comparison between hyaluronic acid and platelet-rich plasma, intra-articular infiltration in the treatment of gonarthrosis. Am. J. Sports Med. 2012; 40:2822-2827.
8. Crane D., Platelet Rich Plasma (PRP) Matrix Grafts. Practical PAIN MANAGEMENT. 2008; 8:12-26.
9. Everts P., Knape J., Weibrich G., Schönberger J., Hoffmann J., Overdevest E., Box H., Zundert A. Platelet-rich plasma and platelet gel: a Review. J. Extra Corpor. Technol. 2006; 38:174-187.
10. Filardo G., Kon E. Platelet-rich plasma intra-articular knee injections for the treatment of degenerative cartilage lesions and osteoarthritiset. Knee Surg. Sports Traumatol. Arthrosc. 2011; 19:528-535.
11. Foster T.E., Puskas B.L., Mandelbaum B.R. Platelet rich plasma: from basic science to clinical application. Am. J. Sports Med. 2009; 11:2259-2272.
12. Foster T.E., Puskas B.L., Mandelbaum B.R., Gerhardt M.B., Rodeo S.A. Platelet-rich plasma: from basic science to clinical applications. Am. J. Sports Med. 2009; 11:2259-2272.
13. Jüni P., Reichenbach S., Trelle S. et al. Efficacy and safety of intraarticular hylan or hyaluronic acids for osteoarthritis of the knee. Arthr. Rheum. 2007; 11:3610-3619.
14. Khoshbin A., Leroux T., Wasserstein D. et al. The efficacy of platelet-rich plasma in the treatment of symptomatic knee osteoarthritis: a systematic review with quantitative synthesis. Arthroscopy. 2013; 12:2037-2048.
15. Kon E., Mandelbaum B., Buda R. Platelet-rich plasma intra-articular injection versus hyaluronic acid viscosupplementation as treatments for cartilage pathology: from early degeneration to osteoarthritis. Arthroscopy. 2011; 27:1490-1501.
16. Loke Y.K. et al. Meta-analysis: gastrointestinal bleeding due to interaction between selective serotonin uptake inhibitors and non-steroidal anti-inflammatory drugs. Aliment. Pharmacol. Ther. 2006; 27:31-40.
17. Nam J.L., Winthrop, K.L., Van Vollenhoven et al. Current evidence for the management of rheumatoid arthritis with biological disease-modifying antirheumatic drugs: a systematic literature review informing the EULAR recommendations for the management of RA. Ann. Rheum. Dis. 2010; 69:976-986.
18. Patel S., Dhillon M.S., Aggarwal S., Marwaha N., Jain A. Treatment with platelet-rich plasma is more effective than placebo for knee osteoarthritis: a prospective, double-blind, randomized trial. Am. J. Sports Med. 2013; 41:356-364.
19. Weibrich G., Hansen T., Kleis W., Buch R., Hitzler W.E. Effect of platelet concentration in plateletrich plasma on peri-implant bone regeneration. Bone. 2004; 34:665-671.

СВЕДЕНИЯ ОБ АВТОРАХ:

Маланин Дмитрий Александрович – д.м.н. профессор заведующий кафедрой травматологии, ортопедии и ВПХ Волгоградского государственного медицинского университета; *Malanin Dmitriy A.* – MD professor, Head of Traumatology, Orthopedics and Field Surgery Department, Volgograd State Medical University; e-mail: malanin67@mail.ru

Новочадов Валерий Валерьевич – д.м.н. профессор заведующий кафедрой биоинженерии и биоинформатики Волгоградского государственного университета; *Novochadov Valeriy V.* – MD professor, Head of Bioengineering and Bioinformatics Department of Volgograd State University;e-mail: biobio@volsu.ru

Демкин Сергей Анатольевич – аспирант кафедры травматологии, ортопедии и ВПХ с курсом травматологии и ортопедии Волгоградского государственного медицинского университета; *Demkin Sergei* – postgraduate student of Traumatology, Orthopedics and field surgery Department, Volgograd State Medical University; e-mail: smdem@mail.ru

Демещенко Максим Васильевич – аспирант кафедры травматологии, ортопедии и ВПХ с курсом травматологии и ортопедии Волгоградского государственного медицинского университета; *Demeshchenko Maxim V.* – postgraduate student of Traumatology, Orthopedics and field surgery Department, Volgograd State Medical University; e-mail: maximus275@yandex.ru

Данилов Дмитрий Игоревич – клинический ординатор кафедры травматологии, ортопедии и ВПХ с курсом травматологии и ортопедии Волгоградского государственного медицинского университета; *Danilov Dmitriy I.* – postgraduate student of Traumatology, Orthopedics and field surgery Department, Volgograd State Medical University; e-mail: dr.ddi@yandex.ru.

Рукопись поступила 06.05.2014